



ARTIGO ESPECIAL

## Anatomical terminology of the internal nose and paranasal sinuses: cross-cultural adaptation to Portuguese<sup>☆</sup>



Thiago Freire Pinto Bezerra<sup>a,b,\*</sup>, Aldo Stamm<sup>c</sup>, Wilma Teresinha Anselmo-Lima<sup>d</sup>, Marco Aurélio Fornazieri<sup>e,f</sup>, Nelson D'Ávila Melo<sup>g</sup>, Leonardo Balsalobre<sup>c</sup>, Geraldo Pereira Jotz<sup>h</sup>, Henrique Zaquia Leão<sup>h</sup>, André Alencar Araripe Nunes<sup>i</sup>, Alexandre Felippu<sup>j</sup>, Antonio Carlos Cedin<sup>k</sup>, Carlos D. Pinheiro-Neto<sup>l</sup>, Diego Lima Oliveira<sup>m</sup>, Eulalia Sakano<sup>n</sup>, Eduardo Macoto Kosugi<sup>o</sup>, Elizabeth Araújo<sup>h</sup>, Fabiana Cardoso Pereira Valera<sup>d</sup>, Fábio de Rezende Pinna<sup>b</sup>, Fabrizio Ricci Romano<sup>b</sup>, Francine Grecco de Melo Pádua<sup>p</sup>, Henrique Faria Ramos<sup>q</sup>, João Telles Jr.<sup>r</sup>, Leonardo Conrado Barbosa de Sá<sup>r</sup>, Leopoldo Marques D'Assunção Filho<sup>a</sup>, Luiz Ubirajara Sennes<sup>b</sup>, Luis Carlos Gregório<sup>o</sup>, Marcelo H. Sampaio<sup>n</sup>, Marco César Jorge dos Santos<sup>s</sup>, Marco Franca<sup>t</sup>, Marcos Mocellin<sup>u,s</sup>, Marcus Miranda Lessa<sup>v</sup>, Melissa Ameloti G. Avelino<sup>w</sup>, Miguel Tepedino<sup>r,x</sup>, Nilvano Alves de Andrade<sup>y</sup>, Otavio B. Piltcher<sup>h</sup>, Renato Roithmann<sup>z</sup>, Renata Mendonça Pilan<sup>b</sup>, Roberto Campos Meireles<sup>aa</sup>, Roberto Eustáquio Guimarães<sup>bb</sup>, Rodrigo de Paula Santos<sup>o</sup>, Rogério Pezato<sup>b,o</sup>, Shirley Pignatari<sup>o</sup>, Tatiana Telles Abdo<sup>b</sup>, Victor Nakajima<sup>cc</sup>, Washington Almeida<sup>dd</sup> e Richard L. Voegels<sup>b</sup>

<sup>a</sup> Universidade Federal de Pernambuco (UFPE), Recife, PE, Brasil

<sup>b</sup> Universidade de São Paulo (USP), Faculdade de Medicina (FM), São Paulo, SP, Brasil

<sup>c</sup> Complexo Hospitalar Edmundo Vasconcelos, Centro de Otorrinolaringologia e Fonoaudiologia (COF), São Paulo, SP, Brasil

<sup>d</sup> Universidade de São Paulo (USP-RP), Faculdade de Medicina (FM), Ribeirão Preto, SP, Brasil

<sup>e</sup> Universidade Estadual de Londrina (UEL), Londrina, PR, Brasil

<sup>f</sup> Pontifícia Universidade Católica do Paraná (PUC-PR), Londrina, PR, Brasil

<sup>g</sup> Universidade Tiradentes (Unit), Aracaju, SE, Brasil

<sup>h</sup> Universidade Federal do Rio Grande do Sul (UFRGS), Porto Alegre, RS, Brasil

<sup>i</sup> Universidade Federal do Ceará (UFC), Fortaleza, CE, Brasil

<sup>j</sup> Instituto Felippu de Otorrinolaringologia e Base do Crânio, São Paulo, SP, Brasil

DOI se refere ao artigo: <https://doi.org/10.1016/j.bjorl.2018.08.003>

<sup>☆</sup> Como citar este artigo: Bezerra TF, Stamm A, Anselmo-Lima WT, Fornazieri MA, Melo ND, Balsalobre L, et al. Anatomical terminology of the internal nose and paranasal sinuses: cross-cultural adaptation to Portuguese. Braz J Otorhinolaryngol. 2018;84:677–86.

\* Autor para correspondência.

E-mail: [oto@thiagobezerra.com](mailto:oto@thiagobezerra.com) (T.F. Bezerra).

A revisão por pares é da responsabilidade da Associação Brasileira de Otorrinolaringologia e Cirurgia Cérvico-Facial.

<sup>k</sup> Beneficência Portuguesa de São Paulo, São Paulo, SP, Brasil

<sup>l</sup> Albany Medical Center, Albany, NY, EUA

<sup>m</sup> Hospital Memorial Arthur Ramos (HMAR), Maceió, AL, Brasil

<sup>n</sup> Universidade Estadual de Campinas (Unicamp), Campinas, SP, Brasil

<sup>o</sup> Universidade Federal de São Paulo (Unifesp), Escola Paulista de Medicina (EPM), São Paulo, SP, Brasil

<sup>p</sup> Hospital Israelita Albert Einstein, São Paulo, SP, Brasil

<sup>q</sup> Universidade Federal do Espírito Santo (UFES), Vitória, ES, Brasil

<sup>r</sup> Universidade do Estado do Rio de Janeiro (UERJ), Faculdade de Ciências Médicas, Rio de Janeiro, RJ, Brasil

<sup>s</sup> Instituto Paranaense de Otorrinolaringologia, Curitiba, PR, Brasil

<sup>t</sup> Faculdade de Enfermagem e Medicina Nova Esperança (Famene), João Pessoa, PB, Brasil

<sup>u</sup> Universidade Federal do Paraná (UFPR), Curitiba, PR, Brasil

<sup>v</sup> Universidade Federal da Bahia (UFBA), Faculdade de Medicina, Salvador, BA, Brasil

<sup>w</sup> Universidade Federal de Goiás (UFG), Goiânia, GO, Brasil

<sup>x</sup> Policlínica Botafogo, Rio de Janeiro, RJ, Brasil

<sup>y</sup> Fundação Bahiana para Desenvolvimento das Ciências, Salvador, BA, Brasil

<sup>z</sup> Universidade Luterana do Brasil, Faculdade de Medicina, Porto Alegre, RS, Brasil

<sup>aa</sup> Universidade Federal do Rio de Janeiro (UFRJ), Rio de Janeiro, RJ, Brasil

<sup>bb</sup> Universidade Federal de Minas Gerais (UFMG), Belo Horizonte, MG, Brasil

<sup>cc</sup> Universidade Estadual Paulista (Unesp), Botucatu, SP, Brasil

<sup>dd</sup> Hospital Otorrinos de Feira de Santana, Feira de Santana, BA, Brasil

Recebido em 23 de julho de 2018; aceito em 8 de agosto de 2018

## KEYWORDS

Cross-cultural adaptation;  
Anatomy;  
Nose;  
Paranasal sinus;  
Consensus

## Abstract

**Introduction:** Functional endonasal endoscopic surgery is a frequent surgical procedure among otorhinolaryngologists. In 2014, the European Society of Rhinology published the “European Position Paper on the Anatomical Terminology of the Internal Nose and Paranasal Sinuses”, aiming to unify the terms in the English language. We do not yet have a unified terminology in the Portuguese language.

**Objective:** Transcultural adaptation of the anatomical terms of the nose and paranasal cavities of the “European Anatomical Terminology of the Internal Nose and Paranasal Sinuses” to Portuguese.

**Methods:** A group of rhinologists from diverse parts of Brazil, all experienced in endoscopic endonasal surgery, was invited to participate in the creation of this position paper on the anatomical terms of the nose and paranasal sinuses in the Portuguese language according to the methodology adapted from that previously described by Rudmik and Smith.

**Results:** The results of this document were generated based on the agreement of the majority of the participants according to the most popular suggestions among the rhinologists. A cross-cultural adaptation of the sinonasal anatomical terminology was consolidated. We suggest the terms “inferior turbinate”, “nasal septum”, “(bone/cartilaginous) part of the nasal septum”, “(middle/inferior) nasal meatus”, “frontal sinus drainage pathway”, “frontal recess” and “uncinate process” be standardized.

**Conclusion:** We have consolidated a Portuguese version of the European Anatomical Terminology of the Internal Nose and Paranasal Sinuses, which will help in the publication of technical announcements, scientific publications and the teaching of the internal anatomical terms of the nose and paranasal sinuses in Brazil.

© 2018 Associação Brasileira de Otorrinolaringologia e Cirurgia Cérvico-Facial. Published by Elsevier Editora Ltda. This is an open access article under the CC BY license (<http://creativecommons.org/licenses/by/4.0/>).

## PALAVRAS-CHAVE

Adaptação transcultural;  
Anatomia;

## Terminologia anatômica nasossinusal: adaptação transcultural para o português

### Resumo

**Introdução:** A cirurgia endoscópica funcional endonasal é um procedimento cirúrgico frequente entre os otorrinolaringologistas. Em 2014, a Sociedade Europeia de Rinologia publicou o “Documento Europeu para Posicionamento sobre a Terminologia Anatômica Interna do Nariz e das Cavidades Paranasais” com o objetivo de unificar os termos na língua inglesa. Ainda não dispomos de uma terminologia unificada na língua portuguesa.

Nariz;  
Cavidades paranasais;  
Consenso

**Objetivo:** Adaptação transcultural dos termos anatômicos do nariz e das cavidades paranasais para o português da “*European Anatomical Terminology of the Internal Nose and Paranasal Sinuses*”.

**Método:** Um grupo de rinologistas de todo o Brasil, com experiência em cirurgia endoscópica endonasal, foi convidado a participar da elaboração desse posicionamento sobre os termos anatômicos do nariz e das cavidades paranasais para o português conforme metodologia adaptada da previamente descrita por Rudmik e Smith.

**Resultados:** Os resultados desse documento foram gerados a partir da concordância da maioria dos participantes conforme as sugestões mais populares entre os rinologistas. Uma adaptação transcultural da terminologia anatômica nasossinusal foi consolidada. Sugerimos que se busque uniformizar termos como “concha inferior”, “septo nasal”, “porção (óssea/cartilaginosa) do septo nasal”, “meato (médio/ inferior) nasal”, “via da drenagem do seio frontal”, “recesso frontal” e “processo uncinado”.

**Conclusão:** Consolidamos uma versão adaptada em português da “*European Anatomical Terminology of the Internal Nose and Paranasal Sinuses*” que auxiliará a publicação de comunicados técnicos, publicações científicas e o ensino dos termos anatômicos internos do nariz e das cavidades paranasais no Brasil.

© 2018 Associação Brasileira de Otorrinolaringologia e Cirurgia Cérvico-Facial. Publicado por Elsevier Editora Ltda. Este é um artigo Open Access sob uma licença CC BY (<http://creativecommons.org/licenses/by/4.0/>).

## Introdução

A cirurgia endoscópica e a tomografia computadorizada nasossinuais impulsionaram a rinologia no início dos anos 1980 para o renascimento da pesquisa no campo da anatomia e da fisiologia do nariz e das cavidades paranasais.<sup>1</sup> Em 1994, a Conferência Internacional da Doença Sinusal (do inglês *International Conference of Sinus Disease*) aconteceu com o objetivo de descrever de forma mais detalhada as novas estruturas identificadas, uma vez que a terminologia anatômica apresentava poucos descritores da anatomia nasossinusal.<sup>2,3</sup>

Em 2014, a Sociedade Europeia de Rinologia publicou o Documento Europeu para Posicionamento sobre a Terminologia Anatômica Interna do Nariz e das Cavidades Paranasais (do inglês *European Position Paper on the Anatomical Terminology of the Internal Nose and Paranasal Sinuses*) para unificar a terminologia anatômica nasossinusal mediante revisão de termos anatômicos e análise da terminologia anatômica oficial.<sup>1</sup> Eles buscaram respeitar o desenvolvimento embriológico das estruturas, evitar a terminologia em latim, remover os epônimos e simplificar os termos anatômicos.

Lund et al. resumiram na língua inglesa todas as estruturas que poderiam ser encontradas durante a cirurgia endoscópica nasossinusal de rotina. Naquele momento, havia numerosas publicações sobre anatomia clínica e muita discussão sobre os nomes e as definições exatas para as estruturas de relevância cirúrgica.<sup>2</sup>

Existe uma necessidade evidente de unificar essa terminologia em todos os outros idiomas e que no processo de adaptação transcultural os termos definidos encontrem correspondentes em inglês. Essa publicação em outros idiomas facilitaria informações técnicas, publicações científicas e o ensino dos termos anatômicos internos do nariz e das cavidades paranasais.

O objetivo deste estudo é a adaptação transcultural dos termos anatômicos do nariz e das cavidades paranasais para

o português da *European Anatomical Terminology of the Internal Nose and Paranasal Sinuses* e a proposição de uma terminologia anatômica nasossinusal em português.

## Método

Estudo prospectivo de adaptação transcultural, feito no Brasil, de 2015 a 2016. Quarenta e quatro reconhecidos rinologistas de todo o território nacional foram convidados para participar (fig. 1). Seguimos uma versão adaptada do método usado por Rudmik e Smith.<sup>4</sup> Todo o processo do estudo foi feito a distância, com auxílio de plataforma, que permitiu a unificação e análise dos resultados.

### Critérios de inclusão para o grupo de rinologistas

- Interesse voluntário em participar do estudo;
- Otorrinolaringologista com experiência comprovada em cirurgia endoscópica nasossinusal por publicações sobre o tema e/ou por atuar em centros de referências em rinologia.

### Critérios de exclusão para o grupo de rinologistas

- Não expressar interesse em participar após o convite;
- Não ser experiente em cirurgia endoscópica nasossinusal por publicações sobre o tema e/ou por não atuar em centros de referências em rinologia.

### Passo 1. Fase de sugestões de termos

A lista final dos 126 termos do Suplemento 24 (1) foi dividida em oito blocos e foi distribuída aleatoriamente cada bloco para um grupo de quatro a cinco autores. Todos os autores receberam por e-mail uma cópia do suplemento original<sup>1</sup> e foram convidados a sugerir três ou mais termos conhecidos

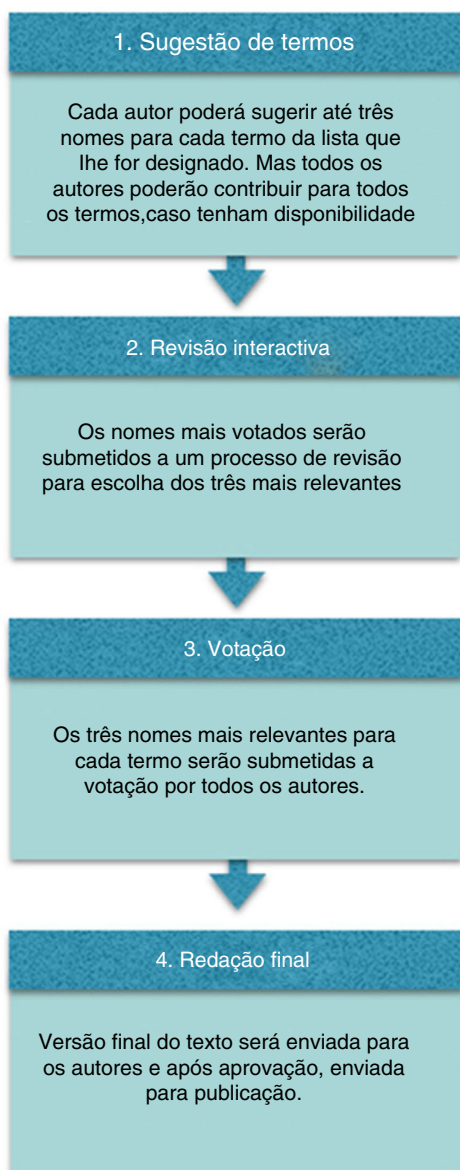


Figura 1 Desenho do estudo.

em português para cada termo em inglês do bloco a ele atribuído. Todos os autores também foram encorajados a sugerir mais termos para outros blocos.

### Passo 2. Avaliação iterativa

Os termos mais sugeridos foram revisados pelos autores, sob supervisão de autores com experiência em anatomia (G.J. e H.Z.L.). Uma lista final com até três termos mais relevantes para cada termo foi escolhida.

### Passo 3. Votação final

Uma pesquisa eletrônica por meio de uma plataforma on-line foi enviada a cada rinologista. A pesquisa incluiu opções de múltipla escolha para cada um dos 126 termos, divididos nos mesmos oito blocos previamente definidos. Todos os

rinologistas puderam escolher apenas uma opção de termo em português para cada termo em inglês. O termo mais votado em português para cada termo em inglês foi escolhido. Os casos de empate ou em que houvesse divergência de denominação para estruturas similares foram discutidos e decididos consensualmente.

### Passo 4. Redação deste artigo

Uma lista resumida de termos em português foi redigida com este artigo para aprovação final pelos autores.

## Resultados

Todos os rinologistas aceitaram o convite para participar. A lista final de termos que foram sugeridos e a frequência de votação dos três termos votados posteriormente são apresentadas na [tabela 1](#). Os termos propostos estão sublinhados.

## Discussão

Este estudo propõe uma terminologia anatômica nasossinusal unificada por meio do processo de adaptação transcultural dos termos anatômicos definidos para a língua inglesa para o nariz e as cavidades paranasais. A presença de pesquisadores com experiência em termos anatômicos (G.J. e H.Z.L.) foi importante para adequação deste projeto.

O histórico de controvérsias quanto à terminologia anatômica nasossinusal existe há muitos anos e pode ser exemplificado com o uso dos termos infundíbulo e hiato semilunar para designar várias estruturas da parede lateral a ponto de ser sugerido no passado o abandono dessa terminologia. Propomos nesta terminologia um uso de termos que auxiliem a diferenciação das estruturas anatômicas para não usar epônimos.<sup>5</sup> Acreditamos que isso favorece o aprendizado e a correta denominação das estruturas.

A grande maioria dos resultados conforme a escolha pelos rinologistas convidados a participar do estudo foi mantida. Contudo, alguns resultados para alguns termos precisaram ser mais bem discutidos para resultar em uma uniformidade de terminologia quanto a estruturas com similaridade na denominação e uma adequação da nomenclatura com enfoque na prática cirúrgica.

O septo nasal é uma estrutura comumente dividida em duas partes, denominadas óssea e membranosa. A uniformização da forma proposta pela maioria dos autores para a *membranous portion (of nasal septum)* foi “porção membranosa do septo nasal”, 53,7% [22/41]). Por outro lado, apesar de o termo mais sugerido para *bony septum* [terminologia anatômica (TA): *pars ossea septi nasi*] ter sido “septo nasal ósseo”, 48,8% [20/41], sugerimos a opção pelo termo “porção óssea do septo nasal” (34,1% [14/41]) para manter a uniformização em relação à “porção membranosa do septo nasal”.

Sugerimos também que para o termo *inferior turbinate* (TA: *concha nasi inferior*) optássemos por “concha inferior” (concha inferior 39% [16/41] vs. concha nasal inferior 61%

**Tabela 1** Resultados final de termos que foram sugeridos e a frequência de votação dos três termos votados

<i>Suggested term</i> (EPOS)	Terminologia anatômica	Termos mais sugeridos por ordem de frequências e termo proposto (sublinhado)	
"Nasal cavity"	<i>Cavitas nasi</i>	<u>Cavidade nasal 82,9% (34/41)<sup>a</sup></u>	Fossa nasal 14,6% (6/41)
"Lateral nasal wall"	<i>n.e.</i>	<u>Parede nasal lateral 41,5% (17/41)<sup>a</sup></u>	Parede lateral da cavidade nasal 39% (16/41)
"Nasal floor"	<i>n.e.</i>	<u>Assoalho da Cavidade nasal 48,8% (20/41)<sup>a</sup></u>	Assoalho nasal 29,3% (12/41)
"Nasal septum"	<i>Septum nasi</i>	<u>Septo nasal 97,6% (40/41)<sup>a</sup></u>	Septo do nariz 2,4% (1/41)
"Septal cartilage"	<i>Pars cartilaginea (septi nasi)</i> <i>Cartilago septi nasi</i>	<u>Cartilagem septal 61% (25/41)<sup>a</sup></u>	Septo nasal cartilaginosa 24,4% (10/41)
"Bony septum"	<i>Pars ossea septi nasi</i>	<u>Septo nasal ósseo 48,8% (20/41)</u>	<u>Porção óssea do Septo nasal 34,1% (14/41)<sup>a</sup></u>
"Perpendicular plate of ethmoid"	<i>Lamina perpendicularis ossis ethmoidalis</i>	<u>Lamina perpendicular do etmóide 73,2% (30/41)<sup>a</sup></u>	Lâmina perpendicular do osso etmóide 24,4% (10/41)
"Vomer"	<i>Pars ossea septi nasi; Vomer</i>	<u>Vômer 87,8% (36/41)<sup>a</sup></u>	Vômer nasal 12,2% (5/41)
"Membranous portion (of nasal septum)"	<i>Pars membranacea septi nasi</i>	<u>Porção membranosa do septo nasal 53,7% (22/41)<sup>a</sup></u>	Septo nasal membranoso 36,6% (15/41)
"Vomero-nasal organ"	<i>Organum vomeronasale</i>	<u>Órgão vômero-nasal 51,2% (21/41)<sup>a</sup></u>	Órgão vomeronasal 48,8% (20/41)
"Septal tubercle"	<i>não existe</i>	<u>Tuberculo septal 70,7% (29/41)<sup>a</sup></u>	Tuberculo nasal 19,5% (8/41)
"Inferior turbinate"	<i>Concha nasi inferior</i>	<u>Concha nasal Inferior 61% (25/41)</u>	<u>Concha inferior 39% (16/41)<sup>a</sup></u>
"Inferior meatus"	<i>Meatus nasi inferior</i>	<u>Meato inferior 53,7% (22/41)</u>	<u>Meato nasal inferior 43,9% (18/41)<sup>a</sup></u>
"Naso-lacrimal duct opening"	<i>Apertura/ ostium ductus nasolacrimalis</i>	<u>Abertura do Ducto nasolacrimal 51,2% (21/41)<sup>a</sup></u>	Óstio do ducto nasolacrimal 48,8% (20/41)
"Middle turbinate"	<i>Concha nasi media</i>	<u>Concha média 51,2% (21/41)<sup>a</sup></u>	Concha nasal média 48,8% (20/41)
"Basal lamella of middle turbinate"	<i>n.e.</i>	<u>Lamela basal da concha media 53,7% (22/41)<sup>a</sup></u>	Lamela basal da concha media 31,7% (13/41)
"Paradoxical middle turbinate"	<i>n.e.</i>	<u>Concha média paradoxal 61% (25/41)<sup>a</sup></u>	Concha nasal média paradoxal 36,6% (15/41)
"Concha bullosa (of middle turbinate)"	<i>n.e.</i>	<u>Concha média bolhosa 82,9% (34/41)<sup>a</sup></u>	Concha bolhosa 17,1% (7/41)
"Interlamellar cell"	<i>n.e.</i>	<u>Célula interlamellar 78% (32/41)<sup>a</sup></u>	t.b.a 22% (9/41)
"Middle meatus"	<i>Meatus nasi medius</i>	<u>Meato médio 48,8% (20/41)</u>	Meato médio nasal 34,1% (14/41)
"Ostiomeatal complex"	<i>n.e.</i>	<u>Complexo óstio-meatal 85,4% (35/41)<sup>a</sup></u>	Unidade óstiomeatal 14,6% (6/41)
"Superior turbinate"	<i>Concha nasi superior</i>	<u>Concha nasal superior 51,2% (21/41)</u>	<u>Concha superior 48,8% (20/41)<sup>a</sup></u>
"Concha bullosa (of superior turbinate)"	<i>n.e.</i>	<u>Concha superior bolhosa 53,7% (22/41)<sup>a</sup></u>	Concha nasal superior bolhosa 39% (16/41)
"Superior meatus"	<i>Meatus nasi superior</i>	<u>Meato superior 48,8% (20/41)</u>	<u>Meato nasal superior 41,5% (17/41)<sup>a</sup></u>
"Supreme turbinate"	<i>Concha nasi suprema</i>	<u>Concha nasal suprema 51,2% (21/41)</u>	<u>Concha suprema 48,8% (20/41)<sup>a</sup></u>
"Paradoxical middle turbinate"	<i>n.e.</i>	<u>Meato supremo nasal 48,8% (20/41)</u>	Meato supremo 48,8% (20/41)
"Spheno-ethmoidal recess"	<i>Recessus sphenoethmoidalis</i>	<u>Recesso esfenometoidal 73,2% (30/41)<sup>a</sup></u>	Recesso esfeno-etmoidal 26,8% (11/41)
"Sphenopalatine foramen"	<i>Foramen sphenopalatinum</i>	<u>Forame esfenopalatino 82,9% (34/41)<sup>a</sup></u>	Forame da Artéria esfenopalatina 17,1% (7/41)
			Cavidade do nariz 2,4% (1/41)
			Parede lateral do nariz 19,5% (8/41)
			Assoalho da fossa nasal 22% (9/41)
			Cartilagem nasal septal 14,6% (6/41)
			Septo ósseo 17,1% (7/41)%
			Lâmina Óssea Septal 2,4% (1/41)
			Osso Inferior do Septo Nasal 0,0%
			Septo membranoso 9,8% (4/41)
			Corpo cavernoso do septo nasal 9,8% (4/41)
			Turbina nasal inferior 0,0%
			Meato inferior nasal 2,4% (1/41)
			Abertura nasolacrimal 0,0% (0/41)
			Turbina nasal média 0,0% (0/41)
			Lamela basal 14,6% (6/41)
			Concha nasal média com curvatura paradoxal 2,4% (1/41)
			Concha média globosa 0,0% (0/41)
			<u>Meato nasal médio 17,1% (7/41)<sup>a</sup></u>
			Concha superior pneumatizada 7,3% (3/41)
			Meato superior nasal 9,8% (4/41)
			<u>Meato nasal supremo 2,4% (1/41)<sup>a</sup></u>



Tabela 1 (Continuação)

Suggested term (EPOS)	Terminologia anatômica	Termos mais sugeridos por ordem de frequências e termo proposto (sublinhado)		
"Olfactory cleft"	<i>Sulcus olfactorius</i>	<u>Fenda olfatória</u> 70,7% (29/41) <sup>a</sup>	Sulco olfatório 17,1% (7/41)	Área olfatória ou olfativa 12,2% (5/41)
"Olfactory rbre(s)"	<i>Fila olfactoria</i> (Sing.: <i>rlum olfactorium</i> )	Fibra(s) olfatória(s) 48,8% (20/41)	<u>Fibras do nervo olfatório</u> 46,3% (19/41) <sup>a</sup>	Nervos olfatórios 4,9% (2/41)
"Choana"	<i>Choana</i> (Plur.: <i>choanae</i> ); <i>Apertura nasalis posterior</i>	<u>Coana (coanas)</u> 97,6% (20/41) <sup>a</sup>	Abertura nasal posterior 2,4% (1/41)	
"Maxillary sinus"	<i>Sinus maxillaris</i>	<u>Seio maxilar</u> 95,1% (19/41) <sup>a</sup>	Cavidade Paranasal Maxilar 4,9% (2/41)	
"Maxillary sinus ostium"	<i>n.e.</i>	<u>Óstio do Seio maxilar</u> 70,7% (29/41) <sup>a</sup>	Óstio natural do seio maxilar 29,3% (12/41)	Óstio da Cavidade Paranasal Maxilar 0,0%
"Accessory ostium"	<i>n.e.</i>	<u>Óstio acessório do seio maxilar</u> 87,8% (36/41) <sup>a,b</sup>	Óstio supranumerário do seio maxilar 7,3% (3/41)	Óstio acessório da Cavidade Paranasal Maxilar 4,9% (2/41)
"Maxillary hiatus"	<i>Hiatus maxillaris</i>	<u>Hiato maxilar</u> 97,6% (40/41) <sup>a</sup>	Tba 2,4% (1/41)	
"Infraorbital canal"	<i>Canalis infraorbitalis</i>	<u>Canal do nervo infraorbitário</u> 61% (25/41) <sup>a</sup>	Canal infraorbitário 39% (16/41)	Canal do nervo infraorbital 0,0% (0/41)
"Zygomatic recess"	<i>n.e.</i>	<u>Recesso zigomático</u> 87,8% (36/41) <sup>a</sup>	Recesso do osso zigomático 12,2% (5/41)	
"Alveolar recess"	<i>n.e.</i>	<u>Recesso alveolar</u> 68,3% (28/41) <sup>a</sup>	Processo alveolar 31,7% (13/41)	
"Prelacrimal recess"	<i>n.e.</i>	<u>Recesso pré-lacrimal</u> 100% (41/41) <sup>a</sup>		
"Lacrimal eminence"	<i>n.e.</i>	<u>Êminência lacrimal</u> 58,5% (24/41) <sup>a</sup>	Proeminência do osso lacrimal 41,5% (17/41)	
"Canine fossa"	<i>Fossa canina</i>	<u>Fossa canina</u> 100% (41/41) <sup>a</sup>		
"Anterior fontanelle"	<i>n.e.</i>	<u>Fontanela anterior</u> 100% (41/41) <sup>a</sup>		
"Posterior fontanelle"	<i>n.e.</i>	<u>Fontanela posterior</u> 100% (41/41) <sup>a</sup>		
"Maxillary artery"	<i>Arteria maxillaris</i>	<u>Artéria maxilar</u> 78% (32/41) <sup>a</sup>	Artéria maxilar interna 22% (9/41)	
"Ethmoidal complex"	<i>Cellulae ethmoidales</i>	Células etmoidais 70,7% (29/41)	<u>Complexo etmoidal</u> 26,8% (11/41) <sup>a</sup>	Labirinto etmoidal 2,5% (1/41)
"t.b.a."	<i>Cellulae ethmoidales mediae</i>	Células etmoidais medias 53,7% (22/41)	<u>t.b.a. - a ser abandonado</u> 43,9% (18/41) <sup>a</sup>	Lamelas da Concha superior 2,4% (1/41)
"Posterior ethmoidal cells"	<i>Cellulae ethmoidales posteriores</i>	<u>Células etmoidais posteriores</u> 95,1% (39/41), substituído por <u>Complexo Etmoidal Posterior</u> <sup>a,b</sup>	<u>Etmóide posterior</u> 4,9% (2/41)	Células do etmóide posterior 0,0% (0/41)
"Anterior ethmoidal artery"	<i>Arteria ethmoidalis anterior</i>	<u>Artéria etmoidal anterior</u> 100% (41/41) <sup>a</sup>		
"Accessory ethmoidal artery"	<i>n.e.</i>	<u>Artéria etmoidal acessória</u> 58,5% (24/41) <sup>a</sup>	Artéria etmoidal média 39% (16/41)	Artéria etmoidal intermédia 2,5% (1/41)
"Posterior ethmoidal artery"	<i>Arteria ethmoidalis posterior</i>	<u>Artéria etmoidal posterior</u> 100% (41/41) <sup>a</sup>		
"Anterior ethmoidal complex"	<i>Cellulae ethmoidales anteriores</i>	Células etmoidais anteriores 82,9% (34/41)	<u>Complexo etmoidal anterior</u> 12,2% (5/41) <sup>a</sup>	Seio etmoidal anterior 4,9% (2/41)
"Agger nasi"	<i>Agger nasi</i>	<u>Agger Nasi</u> 100% (41/41) <sup>a</sup>		
"Agger nasi cell"	<i>n.e. (cellula ethmoidalis anterior)</i>	<u>Célula Agger Nasi</u> 92,7% (38/41) <sup>a</sup>	Célula do Agger nasi 2,43% (1/41)	Agger nasi 2,43% (1/41)
"Uncinate process"	<i>Processus uncinatus</i>	<u>Processo uncinado</u> 78% (32/41) <sup>a</sup>	Processo unciforme 19,5% (8/41)	Uncinado 2,5% (1/41)

Tabela 1 (Continuação)

Suggested term (EPOS)	Terminologia anatômica	Termos mais sugeridos por ordem de frequências e termo proposto (sublinhado)		
"Everted uncinat process"	<i>n.e.</i>	<u>Processo uncinado evertido 78% (32/41)<sup>a</sup></u>	Processo unciforme evertido 22% (9/41)	
"Aerated uncinat process"	<i>n.e.</i>	<u>Processo uncinado pneumatizado 80,5% (33/41)<sup>a</sup></u>	Processo unciforme pneumatizado 19,5% (8/41)	
"Basal lamella of uncinat process"	<i>n.e.</i>	<u>Lamela basal do processo uncinado 80,5% (33/41)<sup>a</sup></u>	Lamela basal do processo unciforme 19,5% (8/41)	
"Inferior semilunar hiatus"	<i>Hiatus semilunaris</i>	<u>Hiato semilunar inferior 90,2% (37/41)<sup>a</sup></u>	Hiato semilunar anterior 9,8% (4/41)	
"Superior semilunar hiatus"	<i>n.e.</i>	<u>Hiato semilunar superior 85,4% (35/41)<sup>a</sup></u>	Recesso retrobulbar 14,6% (6/41)	
"Ethmoidal bulla"	<i>Bulla ethmoidalis</i>	<u>Bula etmoidal 92,7% (38/41)<sup>a</sup></u>	Bolha etmoidal 7,3% (3/41)	
"Basal lamella of ethmoidal bulla"	<i>n.e.</i>	<u>Lamela basal da Bula etmoidal 87,8% (36/41)<sup>a</sup></u>	Lamela basal da Bolha etmoidal 7,3% (3/41)	TA 2,4% (1/41)
"Suprabullar recess"	<i>n.e.</i>	<u>Recesso suprabular 95,1% (39/41)<sup>a</sup></u>	Recesso supra-bolhoso 4,9% (2/41)	
"Retrobullar recess"	<i>n.e.</i>	<u>Recesso retrobulbar 95,1% (39/41)<sup>a</sup></u>	Recesso retro-bolhoso 4,9% (2/41)	
"Supraorbital recess"	<i>n.e.</i>	<u>Recesso supra-orbitário 95,1% (39/41)<sup>a</sup></u>	Recesso supra-orbital 2,45% (1/41)	Incisura supra-orbitaria 2,45% (1/41)
"Infraorbital cell"	<i>n.e.</i>	<u>Célula infra-orbital 90,2% (37/41)<sup>a</sup></u>	Célula infra orbitaria 2,4% (1/41)	célula infraorbitária 2,4% (1/41)
"Ethmoidal infundibulum"	<i>Infundibulum ethmoidale</i>	<u>Infundíbulo etmoidal 78% (32/41)<sup>a</sup></u>	Infundíbulo 22% (9/41)	
"Terminal recess"	<i>n.e.</i>	<u>Recesso terminal 100% (41/41)<sup>a</sup></u>		
"Frontal recess"	<i>n.e.</i>	<u>Recesso frontal 97,6% (40/41)<sup>a</sup></u>	Recesso do Seio frontal 2,4% (1/41)	
"t.b.a."	<i>Ductus nasofrontalis</i>	<u>Ducto nasofrontal 68,3% (28/41)</u>	t.b.a. 29,3% (12/41)	Crista maxilar 2,4% (1/41)
"Lacrimal bulge"	<i>n.e.</i>	A ser abandonado 41,5% (17/41)	<u>Crista maxilar 39% (16/41)</u>	Ducto nasofrontal 19,5% (8/41)
"Ethmoidal crest"	<i>Crista ethmoidalis</i>	<u>Crista etmoidal 73,2% (30/41)</u>	<u>Crista etmoidal do osso palatino 26,8% (11/41)</u>	
"Frontal sinus drainage pathway"	<i>n.e.</i>	<u>Recesso frontal 63,4% (26/41)</u>	<u>Via da drenagem do Seio frontal 26,8% (11/41)<sup>a</sup></u>	Drenagem do Seio frontal 9,8% (4/41)
"Frontal sinus"	<i>Sinus frontalis</i>	<u>Seio frontal 95,1% (39/41)</u>	Cavidade paranasal Frontal 2,45% (1/41)	Cavidade frontal 2,45% (1/41)
"Frontal intersinus septum"	<i>Septum sinuum frontalem</i>	<u>Septo intersinusal do seio frontal 92,7% (38/41)</u>	Septo interfrontal 7,3% (3/41)	
"Frontal sinus infundibulum"	<i>n.e.</i>	<u>Infundíbulo do seio frontal 63,4% (26/41)</u>	a ser abandonado 29,3% (12/41)	Infundíbulo frontal 7,3% (3/41)
"Frontoethmoidal cells"	<i>Bullae frontales (sing.: bulla frontalis)</i>	<u>Células frontoetmoidais 97,6% (40/41)</u>	Células intrafrontais 2,4% (1/41)	
"Intersinus septal cell"	<i>n.e.</i>	<u>Celula septal intersinusal 63,4% (26/41)</u>	Célula interfrontal 34,1% (14/41)	Célula do septo sinusal 2,5% (1/41)
"a ser abandonado"	<i>n.e. (cellula ethmoidalis anterior)</i>	a ser abandonado 85,4% (35/41)	Bula frontal 14,6% (6/41)	
"Frontal sinus opening"	<i>Apertura sinus frontalis</i>	<u>Óstio do Seio Frontal 48,8% (20/41)</u>	Abertura do Seio frontal 34,1% (14/41)	Recesso frontal 17,1% (7/41)
"Frontal beak"	<i>Spina frontalis (ossis frontalis)</i>	<u>Espinha Frontal 41,5% (17/41)</u>	Bico frontal 34,1% (14/41)	Espinha nasal superior 24,4% (10/41)
"Posterior ethmoidal complex"	<i>Cellulae ethmoidales posteriores</i>	<u>Células etmoidais posteriores 80,5% (33/41)</u>	Seio etmoidal posterior 9,8% (4/41)	Complexo Etmoidal Posterior 9,8% (4/41)
"Sphenoethmoidal cell"	<i>n.e. (cellula ethmoidalis posterior)</i>	<u>Célula esfeno-etmoidal 48,8% (20/41)</u>	Célula de Onodi 43,9% (18/41)	Célula etmoidal posterior 7,3% (3/41)

Tabela 1 (Continuação)

Suggested term (EPOS)	Terminologia anatômica	Termos mais sugeridos por ordem de frequências e termo proposto (sublinhado)		
"Basal lamella of superior turbinate"	<i>n.e</i>	<u>Lamela basal da concha nasal superior</u> 100% (41/41)		
"Lamina papyracea"	<i>Lamina orbitalis ossis ethmoidalis</i>	<u>Lâmina papirácea da parede medial da órbita</u> 87,8% (36/41)	Parede medial da órbita 12,2% (5/41)	
"Orbital apex"	<i>n.e</i>	<u>Âpice orbitário</u> 100% (41/41)		
"Annulus of Zinn"	<i>Annulus tendineus communis</i>	<u>Anel tendinoso comum</u> 58,5% (24/41)	Ânulo orbital 41,5% (17/41)	
"Ophthalmic artery"	<i>Arteria ophthalmica</i>	<u>Artéria Oftálmica</u> 100% (41/41)		
"Sphenoid sinus"	<i>Sinus sphenoidalis</i>	<u>Seio Esfenoidal</u> 97,6% (40/41)	Cavidade Esfenoidal 2,4% (1/41)	
"Sphenoid intersinus septum"	<i>Septum sinuum sphenoidalium</i>	<u>Septo Interesfenoidal</u> 56,1% (23/41)	Septo intersinusal do seio esfenoidal 43,9% (18/41)	
"Sphenoid septations"	<i>n.e.</i>	<u>Septos Intra-esfenoidais</u> 75,6% (31/41)	Septo intersinusal do seio esfenoidal 24,4% (10/41)	
"Sphenoid sinus ostium"	<i>Ostium (apertura) sinus sphenoidalis</i>	<u>Óstio do seio esfenoidal</u> 100%(41/41)	Óstio da cavidade esfenoidal 0,0%	
"Planum sphenoidale"	<i>Jugum sphenoidale</i>	<u>Plano esfenoidal</u> 100% (41/41)		
"Sellar loor"	<i>n.e.</i>	<u>Assoalho da sela túrcia</u> 73,2%(30/41)	Assoalho selar 26,8% (11/41)	
"Pterygoid (Vidian) canal"	<i>Canalis pterygoideus</i>	<u>Canal pterigóideo</u> 43,9% (18/41)	Canal do nervo vidiano 41,5% (17/41)	Canal do vidiano 14,6% (6/41)
"Foramen rotundum"	<i>Foramen rotundum</i>	<u>Forame redondo</u> 100% (41/41)		
"Lateral recess of sphenoid sinus"	<i>n.e.</i>	<u>Recesso lateral do seio esfenoidal</u> 100% (41/41)		
"Optic nerve tubercle"	<i>Tuberculum nervi optici</i>	<u>Tubérculo do nervo óptico</u> 97,6% (40/41)	Proeminência óssea do nervo óptico 2,4% (1/41)	
"Optic nerve canal"	<i>Canalis opticus</i>	<u>Canal do nervo óptico</u> 100% (41/41)		
"Carotid artery bulge"	<i>n.e. Proeminência da artéria carótida</i>	<u>Proeminência da artéria carótida</u> 92,7% (38/41)	Proeminência óssea da artéria carótida interna 2,4% (1/41)	Proeminência da artéria carótida 2,4% (1/41)
"Optico-carotid recess"	<i>n.e.</i>	<u>Recesso óptico-carotídeo</u> 100% (41/41)		
"Lateral craniopharyngeal (Sternberg's) canal"	<i>n.e.</i>	<u>Canal lateral crânio-faríngeo</u> 56,1% (23/41)	Canal de Sternberg 41,5% (17/41)	Canal crânio-faríngeo lateral 2,4% (1/41)
"Sphenoid rostrum"	<i>Rostrum sphenoidale</i>	<u>Rostro do seio esfenoidal</u> 100% (41/41)	Rostro da cavidade esfenoidal 0,0%	
"Vomerovaginal canal"	<i>Canalis vomerovaginalis</i>	<u>Canal vomero-vaginal</u> 97,6% (40/41)	Canal vomerovaginal 2,4% (1/41)	
"Palatovaginal canal"	<i>Canalis palatovaginalis</i>	<u>Canal palato-vaginal</u> 95,1% (39/41)	canal palatoesfenoidal 2,45% (1/41)	Canal palatovaginal 2,45% (1/41)
"Anterior cranial fossa"	<i>Fossa cranii anterior</i>	<u>Fossa craniana anterior</u> 75,6% (31/41)	Fossa anterior do crânio 24,4% (10/41)	Superfície anterior da base do crânio 0,0%
"Olfactory fossa"	<i>n.e</i>	<u>Fossa olfatória</u> 70,7% (29/41)	Área Olfatória 19,5% (8/41)	Goteira olfatória 9,8% (4/41)
"Cribriform plate"	<i>Lamina cribrosa (ossis ethmoidalis)</i>	<u>Lâmina cribriforme</u> 53,7% (22/41)	Placa cribriforme 29,3% (12/41)	Lâmina crívosa 17,1% (7/41)
"Cribriform foramina"	<i>Foramina cribrosa</i>	<u>Forames cribriformes</u> 58,5% (24/41)	Forames crivosos 22% (9/41)	Lâmina cribriforme 9,8% (4/41)
"Lateral lamella of cribriform plate"	<i>n.e.</i>	<u>Lamela lateral da lâmina cribriforme</u> 58,5% (24/41)	Lamela lateral da Placa Cribriforme 24,4% (10/41)	Lamela lateral da lâmina crívosa 17,1% (7/41)
"Ethmoidal roof"	<i>n.e.</i>	<u>Teto do etmóide</u> 61% (25/41)	Fóvea etmoidal 34,1% (14/41)	Fóvea etmoidal do osso frontal 4,9% (2/41)



Tabela 1 (Continuação)

Suggested term (EPOS)	Terminologia anatômica	Termos mais sugeridos por ordem de frequências e termo proposto (sublinhado)		
“Crista galli”	<i>Crista galli</i>	Crista galli 95,1% (39/41)	Processo etmoidal 4,9% (2/41)	
“Pneumatized crista galli”	n.e.	Crista galli pneumatizada 95,1% (39/41)	Processo etmoidal pneumatizada 4,9% (2/41)	
“Foramen caecum”	<i>Foramen caecum</i>	Foramen cego 75,6% (31/41)	Foramen cecum 24,4% (10/41)	
“Middle cranial fossa”	<i>Fossa cranii media</i>	Fossa craniana media 80,5% (33/41)	Fossa media do crânio 14,6% (6/41)	Fossa media 4,9% (2/41)
“Sella (turcica)”	<i>Sella turcica</i>	Sela túrcica 92,7% (38/41)	Sela turca 4,9% (2/41)	Fossa pituitária 2,4% (1/41)
“Tuberculum sellae”	<i>Tuberculum sellae</i>	Tubérculo selar 65,9% (27/41)	Tubérculo da sela 34,1% (14/41)	
“Dorsum sellae”	<i>Dorsum sellae</i>	Dorso selar 58,5% (24/41)	Dorso da sela 41,5% (17/41)	Dorsum sellae 0,0%
“Anterior clinoid process”	<i>Processus clinoides anterior (plur.: processus clinoides anteriores)</i>	Processo clinóide anterior 92,7% (38/41)	Clinóide anterior 7,3% (3/41)	
“Posterior clinoid process”	<i>Processus clinoides posterior (plur.: processus clinoides posteriores)</i>	Processo clinóide posterior 92,7% (38/41)	Clinóide posterior 7,3% (3/41)	
“Posterior cranial fossa”	<i>Fossa cranii posterior</i>	Fossa craniana posterior 95,1% (39/41)		
“Clivus”	<i>Clivus</i>	Clivus 95,1% (39/41)	Clivo 2,45% (1/41)	Clivo 2,45% (1/41)

n.e., não existe.  
<sup>a</sup> Termo escolhido.  
<sup>b</sup> Adaptados após discussão com os autores para melhor descrição anatômica.

[25/41]). Esse termo é de uso mais frequente e manterá a uniformização em relação às estruturas correlatas: “concha média” [51,2% (21/41)], “lamela basal da concha média” [53,7% (22/41)]; “concha superior” [48,8% (20/41)]; e “concha suprema” [48,8% (20/41)].

Também optou-se, em vez do termo “meato”, por “meato nasal”, uma vez que existem outras estruturas anatômicas denominadas “meato” em outras partes do corpo humano. Embora essa opção fosse menos votada, seria a mais adequada: “meato inferior” 53,7% (22/41) vs. “meato nasal inferior” 43,9% (18/41); “meato médio” 48,8% (20/41) vs. “meato nasal médio” 17,1% (7/41); “meato superior” 48,8% (20/41) vs. “meato nasal superior” 41,5% (17/41). Outro termo recomendado diferentemente do mais votado foi “meato nasal supremo” em vez de “meato supremo nasal”. O termo mais votado, “meato supremo nasal”, sugere que meato está acima do nariz.

O termo “fibra(s) olfatória(s)” 48,8% (20/41), embora mais votado, também foi preterido porque é importante indicar que se trata de um “nervo” e adicionar o termo “nervo”. Dessa forma optamos por “fibras do nervo olfatório” 46,3% (19/41).

Ao termo “óstio acessório” 87,8% (36/41) foi sugerido referir o local, uma vez que existem outros óstios acessórios no corpo e sugeriu-se o termo “óstio acessório do seio maxilar”.

Apesar de votação diversa, foi proposto que o termo “células etmoidais” fosse substituído por “complexo etmoidal” para seguir a designação do termo em inglês, *ethmoidal complex*. O “complexo etmoidal” subdividir-se-ia

em “complexo etmoidal anterior” e “complexo etmoidal posterior”; também divergimos dos termos mais votados, “células etmoidais anteriores” e “células etmoidais posteriores”, pelo mesmo motivo.

O termo *frontal sinus drainage pathway* também foi rediscutido consensualmente e optamos por “via da drenagem do seio frontal” (26,8%; 11/41). Ainda que tenha sido mais sugerido que usássemos o termo “recesso frontal” (63,4%; 26/41) para designar essa estrutura, o termo escolhido ressalta que é uma entidade diferente de *frontal recess*, cujo termo proposto é “recesso frontal” (97,6%; 40/41). Embora controversos, os termos “recesso frontal” e “via de drenagem do seio frontal” geralmente são entidades distintas. O recesso frontal geralmente é definido como a parte mais anterossuperior do etmoide, inferior à abertura do seio.<sup>1</sup> Não é adequado o uso como sinônimo de “via de drenagem do seio frontal”, uma vez que a via de drenagem do seio frontal através do recesso frontal é complexa, alterada pela configuração das células aéreas dentro dele e pelas diferentes ligações do processo uncinado.<sup>1</sup> Inclui comumente o recesso frontal, mas não apenas ele. Habitualmente, o recesso frontal é delimitado posteriormente pela parede anterior da bula etmoidal (se essa fixar-se na base do crânio), anteroinferiormente pelo *agger nasi*, lateralmente pela lâmina papirácea e inferiormente pelo recesso terminal do infundíbulo etmoidal, se presente. O termo “ducto nasofrontal” “(da terminologia anatômica *ductus nasofrontalis*)” foi abandonado porque a via de ducto de drenagem do seio frontal não é um ducto verdadeiro. O termo “crista maxilar” (do termo inglês *lacrima buldge*) foi definido para essa estrutura importante como ponto de referência para

dacriocistorrinostomia endoscópica e formada pela processo frontal da maxila.

### Consideração final

Propomos uma versão adaptada em português da *European Anatomical Terminology of the Internal Nose and Paranasal Sinuses* que auxiliará a publicação de comunicados técnicos, publicações científicas e o ensino dos termos anatômicos internos do nariz e das cavidades paranasais no Brasil.

### Conflitos de interesse

Os autores declaram não haver conflitos de interesse.

### Referências

1. Lund VJ, Stammberger H, Fokkens WJ, Beale T, Bernal-Sprekelsen M, Eloy P, et al. European position paper on the anatomical terminology of the internal nose and paranasal sinuses. *Rhinology*. 2014;24:1–34.
2. Voegels RL, Melo NAD, Bezerra T. Unification of sinonasal anatomical terminology. *Int Arch Otorhinolaryngol*. 2016;20:1.
3. Stammberger HR, Kennedy DW. Paranasal sinuses: anatomic terminology and nomenclature. *Ann Otol Rhinol Laryngol Suppl*. 1995;167:7–16.
4. Rudmik L, Smith TL. Development of an evidence-based review with recommendations using an online iterative process. *Int Forum Allergy Rhinol*. 2011;1:431–7.
5. Layton TB. Preface to Catalogue of the Onodi Collection. Royal College of Surgeons of England; 1934. p. i–xx.